原著論文

小児体幹部領域における 3D造影MR angiographyの検討

田中康敬，片山博視[1]，山本和宏，清水雅史，楢林　勇
大阪医科大学　放射線医学教室，同小児科学教室[1]

Evaluation of Three-dimensional Contrast-enhanced MR angiography in Pediatric Body Vascular Lesions

Yasunori Tanaka, Hiroshi Katayama[1], Kazuhiro Yamamoto, Tadafumi Shimizu, Isamu Narabayashi
Departments of Radiology and Pediatrics[1], Osaka Medical College

Abstract Evaluation of three-dimensional contrast-enhanced MR angiography in the pediatric body vascular lesions

This study examined the usefulness of three-dimensional gadolinium-enhanced magnetic resonance angiography (3D-enhanced MRA) for pediatric body vascular lesions. Fifteen 3D-enhanced MRAs were performed on fourteen pediatric patients aged from one month to fifteen years, using a 3D fast SPGR sequence. Maximum intensity projection (MIP) and multiplanar reconstruction (MPR) images were obtained from the imaging data in all cases, and eleven MIP images were obtained after subtraction of precontrast-enhanced imaging data from postcontrast-enhanced imaging data. In six cases, MIP and MPR images were correlated with cine or digital subtraction angiographies, and the eleven subtracted MIP images were compared with those before subtraction.

Clinical usefulness was demonstrated in fourteen (93%) of the fifteen cases, and in seven (64%) of the eleven cases in which subtraction was performed, image quality was improved. In comparison with cine or digital subtraction angiographies, however, only one (17%) MRA was superior.

It was considered that 3D-enhanced MRA was useful for pediatric body vascular lesions because of advantages such as lower invasiveness compared with that of conventional angiography, absence of radiation exposure, safety of contrast media, easy availability of MPR images, and short scanning time.

In conclusion, if a pediatric body vascular lesion is suspected, 3D-enhanced MRA should be performed before conventional angiography. It also seems that 3D-enhanced MRA may be useful for follow-up.

Key words MR angiography, Pediatrics, Body

原稿受付日：1997年10月1日，最終受付日：1997年12月1日
別刷請求先：〒569 大阪府高槻市大学町2－7　大阪医科大学放射線医学教室　田中康敬

はじめに

Magnetic resonance angiography（以下MRA）は近年飛躍的な進歩をとげ，体幹部においては造影剤を用いた三次元MRA（以下3D造影MRA）が一般的となっている[1~3]．体幹部の3D造影MRAの有用性は成人例では多く報告されている[1~3]が，小児におけるまとまった報告はない．そこで我々は小児の体幹部領域における3D造影MRAの有用性について検討した．

対象および方法

対象は，1995年8月から1997年4月までの1年9ヵ月の間に体幹部3D造影MRAが施行された14患児，15検査で，年齢は1ヵ月から15歳（平均8.4歳）である．6例ではMR検査の前あるいは後に血管造影が施行されている（MRAと血管造影との間隔は1日から7年と様々である）．疾患の内訳は，先天性肺動脈狭窄（バルーン拡張術後）1例，肺塞栓症1例，ファロー四徴症3例（うち術後1例），肺分画症1例，肺分画症の疑い1例，縦隔右方偏位1例，大動脈弓部動脈瘤1例，両側腎動脈狭窄1例，高血圧症1例，部分肺静脈還流異常症の疑い1例，転移性肺腫瘍1例，右内腸骨動脈瘤1例であった（Table 1）．

使用したMR装置はGE社製Signa AdvantageあるいはHorizonで，ともに静磁場強度1.5Tである．受信コイルは，乳児3例ではhead coilを使用し，他はbody coil，Torso phased array coil，Pelvic phased array coilのいずれかを使用した．パルスシーケンスは3D fast SPGR（spoiled gradient recalled aquisition in the steady state）で，全例造影剤としてGd-DTPAを用手的静注下に撮像（1例のみ矢状断，他は冠状断方向）した．FOV（Field of View），スライス厚，スライス枚数，加算回数，マトリクスサイズは年齢や体格，息止めの可否により決定し，それぞれ20～48×15～36cm，1～7.5mm，12～60，1あるいは2，256 or 512×128 or 256であった．flip角は20～60度，撮像時間は22秒～2分24秒であった（Table 2）．44秒以下の撮像時間の6例中5例では息止めを行った（1例において5ℓ／分，O_2の吸入を行った）が，他は安静呼吸下に

Table 1. Patient characteristics

MR No.	Age	Sex	Clinical diagnosis	The purpose of MRA
1	9Y	M	Pulmonary arterial stenosis	evaluation of pulmonary arterial stenosis
2	13Y	F	Pulmonary embolism	detection of the site of embolus
3	15Y	M	TOF	evaluation of pulmonary arterial development
4	14Y	F	Pulmonary sequestration	screening of the thoracic arteries
5	same	case	as No.4	demonstration of an abnormal artery
6	3Y	M	Dextrocardia, suspected	evaluation of the heart and aorta
7	9M	M	TOF	evaluation of pulmonary arterial development
8	10Y	M	TOF	evaluation of pulmonary arterial development
9	1M	F	Aortic arch aneurysm	demonstration of an aortic aneurysm
10	14Y	F	Hypertension (bil. renal arterial stenosis)	evaluation of the renal arteries
11	13Y	F	Hypertension	screening of the thoracic arteries
12	8M	M	PAPVC, suspected	evaluation of the pulmonary veins
13	8Y	F	Metastatic pulmonary tumor	evaluation of pulmonary arterial invation
14	2Y	F	Pulmonary sequestration, suspected	screening of the thoracic arteries
15	15Y	M	Kawasaki disease (internal iliac arterial aneurysm)	demonstration of an internal iliac arterial aneurysm

TOF:Tetralogy of Fallot
PAPVC:partial anomalous pulmonary venous connection

撮像した．全例において検査中の両上肢の挙上は行わず，3歳以下の5患児では睡眠処置後に検査を行った．睡眠処置は，エスクレ坐剤(50㎎／㎏)直腸内挿入あるいはトリクロリールシロップ(1cc／㎏)内服によって行い，無効例にはセルシン(0.3〜0.5㎎／㎏)あるいはケタラール(1㎎／㎏)の静脈内投与を行った．

Gd-DTPAの投与量は，12検査においては0.08〜0.12mmol／㎏，3検査においては0.2mmol／㎏を投与したが，原液では液量が少なく持続注入しにくいので生理的食塩水で希釈し総量が5〜40㎖となるようにした．注入は手押しで，生食10㎖のフラッシュを含めて撮像終了の約10秒前に終わるようにした．また，撮像開始は全造影剤量の1／4が注入された時点とした．

全検査で造影剤静注下に撮像したが，11検査においては造影前の撮像（加算回数は1回）も加えて造影剤静注下の画像とのサブトラクションを行った．

このようにして得られたデータを画像処理装置（Advantage Windows）によって3D造影MRAのmaximum intensity projection（以下MIP）像とmultiplanar reconstruction（以下MPR）像とを透過フィルム上に焼き付け，MIP像は回転表示してビデオに録画した．

検査目的となった血管（Table 1）について3名の放射線科医がこれら3種類のMR画像を総合的に視覚的に評価した．評価内容は，

1）検査目的となった血管の同定評価の容易さ
2）検査目的となった血管の血管造影像との比較
3）サブトラクション前後のMIP像の比較

とした．評価方法は，1）では，血管の同定評価が極めて容易である場合を5点，比較的容易である場合を4点，血管の同定が可能で臨床的に有用な評価ができる場合を3点，同定評価がやや困難である場合を2点，同定評価不可能である場合を1点，2）では4例がシネアンギオグラフィーの静止画像，2例がDSAとの比較であったが，MRAが明らかに優れる場合を5点，やや優れる場合を4点，同等の場合を3点，血管造影がやや優れる場合を2点，明かにすぐれる場合を1点，3）では，サブトラクション後が明らかに優れる場合を5点，やや優れる場合を4点，同等の場合を3点，サブトラクション前がやや優れる場合を2点，明らかに優れる場合を1点として，判定医3名の平均をとって評価した．

Table 2. Scanning parameter

MR No.	FOV(㎝)	Slice thickness (㎜)	Slice location	Matrix size	Acquisition time	Flip angle	Scan time	Breath hold
1	28×28	2.5	28	256×128	1	20	0'44"	+
2	48×24	3	28	256×128	1	20	0'22"(O_2)	+
3	35×35	4	28	256×128	1	20	0'42"	+
4	40×40	7.5	12	256×128	1	20	0'26"	+
5	48×36	2	60	512×128	2	60	2'13"	−
6	40×30	1.5	60	512×128	2	40	2'24"	−
7	24×18	1.2	60	512×128	1	60	1'18"	−
8	32×32	1.5	60	512×128	1	60	1'36"	−
9	24×18	2.5	28	512×128	2	60	1'08"	−
10	32×24	4	12	256×256	1	20	0'34"	+
11	48×36	1.5	60	512×128	1	40	1'13"	−
12	20×15	1	60	512×128	1	60	1'24"	−
13	40×30	1.8	60	512×128	1	60	1'09"	−
14	32×24	3	28	512×128	1	60	0'34"	−
15	48×36	1.8	60	512×128	1	40	1'08"	−

O_2 : Oxygen was administrated.

結　果（Table 3）

1）検査目的となった血管の同定評価の容易さ
　3点以上が15検査中14検査（93%）であり1例を除いて臨床的に有用なMRAが得られた.

2）検査目的となった血管の血管造影像との比較
　6検査中1検査（17%）でMRAの方が回転画像やMPR像による観察により立体的把握が容易であるために血管造影像よりも優れていたが，他の5検査は全て血管造影像の方が優れていた.

3）サブトラクション前後のMIP像の比較
　11例中7例(64%)においてサブトラクションによってより評価しやすい画像となった. これら7例はすべて安静呼吸下に撮像したもので，サブトラクションによって画像が劣化した2例の内1例は安静呼吸下，他の1例は呼吸停止下に撮像したものであった.

症　例

症例1（MR №4,5, Fig. 1）：14歳女児　肺分画症

学校検診で右胸部の雑音を指摘され，血管異常のスクリーニングとしてMRAが施行された. 初回MRA（MR №4,Fig. 1a）では，腹部大動脈から右胸腔内に入る異常動脈の指摘は容易であるが，空間分解能は十分とは言えない. 3ヵ月後に行った2回目MRA（MR №5, Fig. 1b, c）では，初回MRAより空間分解能が著明に向上し，異常動脈が明瞭に描出されている. また，造影前後でサブトラクションを行うと異常動脈の末梢の描出が向上した（Fig.1c）. 血管造影（Fig.1d）では異常動脈が選択的に描出されているが，全体的な異常所見の理解にはMRAの方が適している.

症例2（MR №8, Fig.2）：10歳男児 TOF

Fig.2aは，サブトラクション前の左前斜位MRA，MIP像であるが，低形成の左肺動脈が明瞭に描出されている. 同血管に対してMPR像（Fig. 2b）を作成すると周囲血管との重なりのない画像が得られている. MRAで左肺動脈の状態が明瞭に観察できるのに対して，血管造影（Fig.2c）では，造影剤が代償性に太く発育した右肺動脈へ優位に流入してしまい左肺

Table 3. Results

MR №.	(1)Confirmation of vascular lesion	(2)Comparison with conventional angiography	(3)Subtraction effect
1	4.7	2	NA
2	3.3	NA	NA
3	4.3	2.7	NA
4	4	1.7	NA
5	5	2.7	4.7
6	4.3	NA	3.7
7	4.3	NA	4
8	4.7	4	2
9	4.3	NA	3.3
10	4.7	2	2.3
11	4.7	NA	3
12	2	NA	4.7
13	4	NA	4
14	4.3	NA	4
15	4	NA	3
Mean	4.4	2.5	3.7

NA:not available

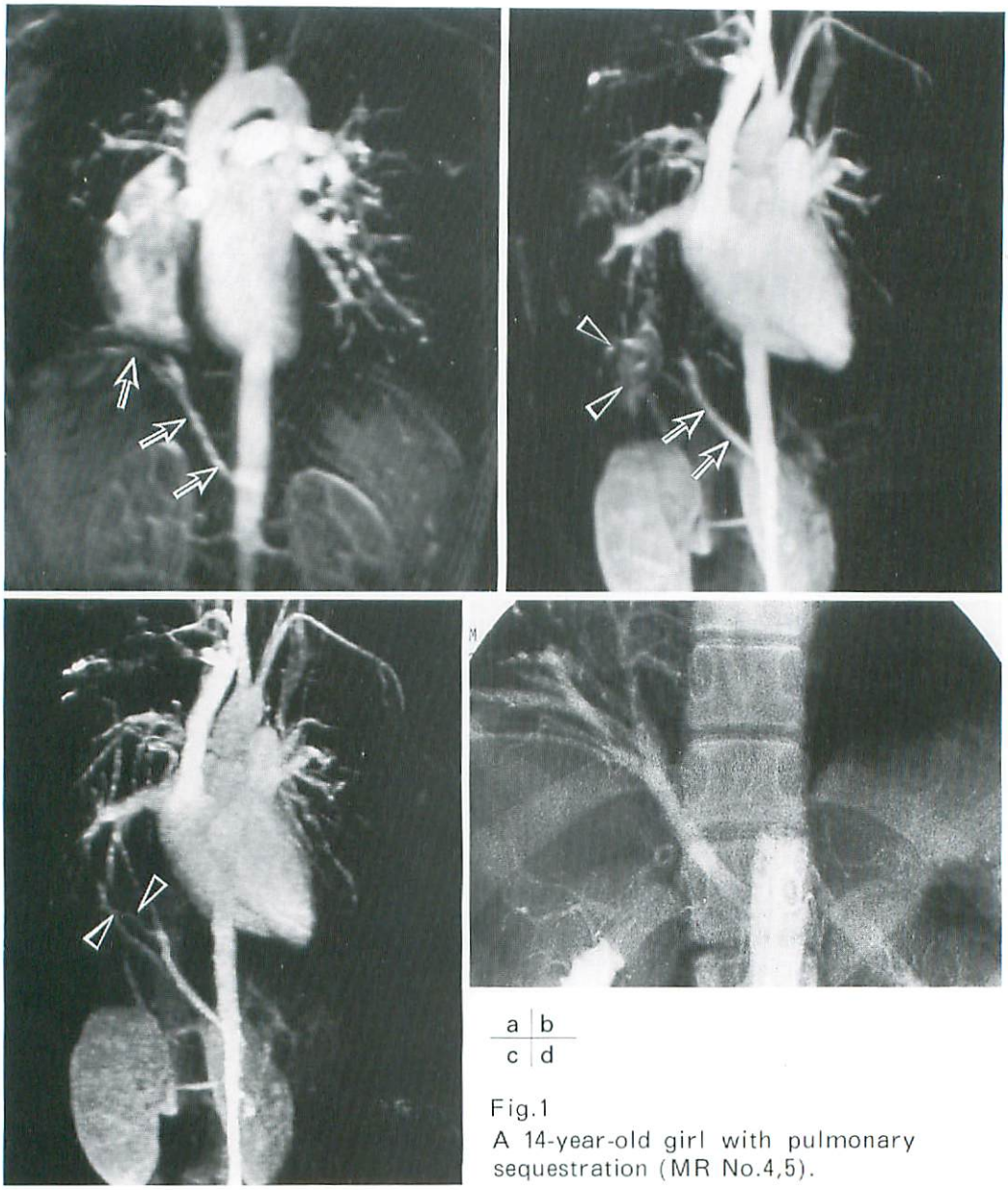

Fig.1
A 14-year-old girl with pulmonary sequestration (MR No.4,5).

(a) 3D-enhanced MRA, non-subtraction MIP image (anteroposterior view), obtained with 7.5mm slice thickness, 12 slice locations, 256×128 matrix size, and one acquisition time, under 26seconds breath hold. Though an abormal artery (arrows) originating from the abdominal aorta can be detected, the spatial resolution is not necessarily sufficient. (b) 3D-enhanced MRA, presubtraction MIP image (right anterior view), obtained with 2mm slice thickness, 60 slice locations, 512×128 matrix size, and two acquisition times, under breathing. The abnormal artery (arrows) can be clearly detected, however its peripheral branches (arrowheads) are unclear. (c)Postsubtraction MIP image (right anterior view) shows clearly the peripheral branches (arrowheads) of the abnormal artery. (d) Conventional angiography shows both proximal and peripheral portion of the abnormal artery.

動脈の描出が極めて不良であった.

症例3（MR No.9, Fig.3）：1ヵ月女児　大動脈弓部動脈瘤

心筋症の疑いのもと心エコーを施行したところ大動脈弓部に動脈瘤の存在が指摘された.

MRAのサブトラクション後MIP像（Fig. 3a）では大動脈弓の病変はやや指摘しにくいが，サブトラクション前MPR 像（Fig. 3b, c）では動脈瘤の存在が容易に指摘可能で，動脈瘤内の評価も可能である.

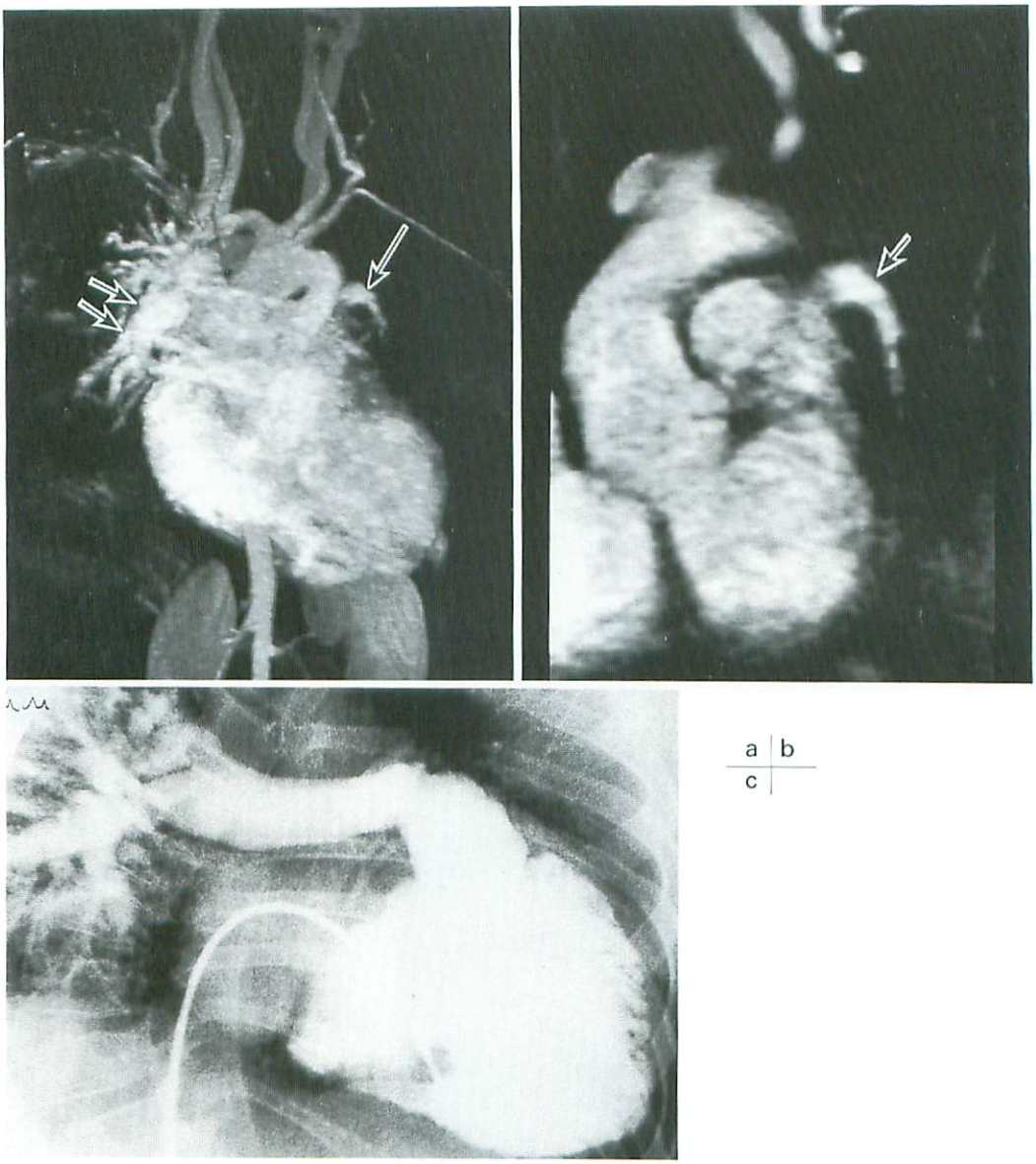

Fig.2 A 10-year-old boy with tetralogy of Fallot (MR No.8).
(a) 3D-enhanced MRA, non-subtraction MIP image (left anterior view), obtained with 1.5mm slice thickness, 60 slice locations, 512×128 matrix size, and one acquisition time, under breathing. Hypoplastic left pulmonary artery (long arrow) and hyperdilatated right one (short arrows) are demonstrated. (b) MPR image reconstructed from (a) shows internal structure of the left pulmonary artery (arrow). (c) Conventional angiography can not demonstrate the left pulmonary artery.

症例4（MR №10, Fig. 4）：14歳女児　両側腎動脈狭窄症

高血圧症がありエコーにて左腎動脈に異常を指摘された．MRA，MIP像（Fig. 4a，b）では左腎動脈起始部がやや細く，起始部よりおよそ1㎝末梢に強い狭窄がありその直後に狭窄後拡張が認められ，右腎動脈起始部にも軽度の狭窄が疑われる．DSA（Fig. 4c）では，MRAとほぼ同じ所見が得られたが，左腎動脈起始部の狭窄はMRAでみられるより軽度であり，MRAはスクリーニングとしては有用であるが狭窄程度の評価には血管造影が不可欠であると思われた．

考　察

成人の体幹部における3D造影MRAの利点は，2D time-of-flight法やphase contrast法に比して空間分解能とSN比がすぐれていること[4]，血流信号が血流の流入効果ではなく造影効果に大きく依存しているために遅い血流や撮像断面に平行な血流でも十分な信号を得ることが出来る[1]ことが挙げられ，従って血流方向

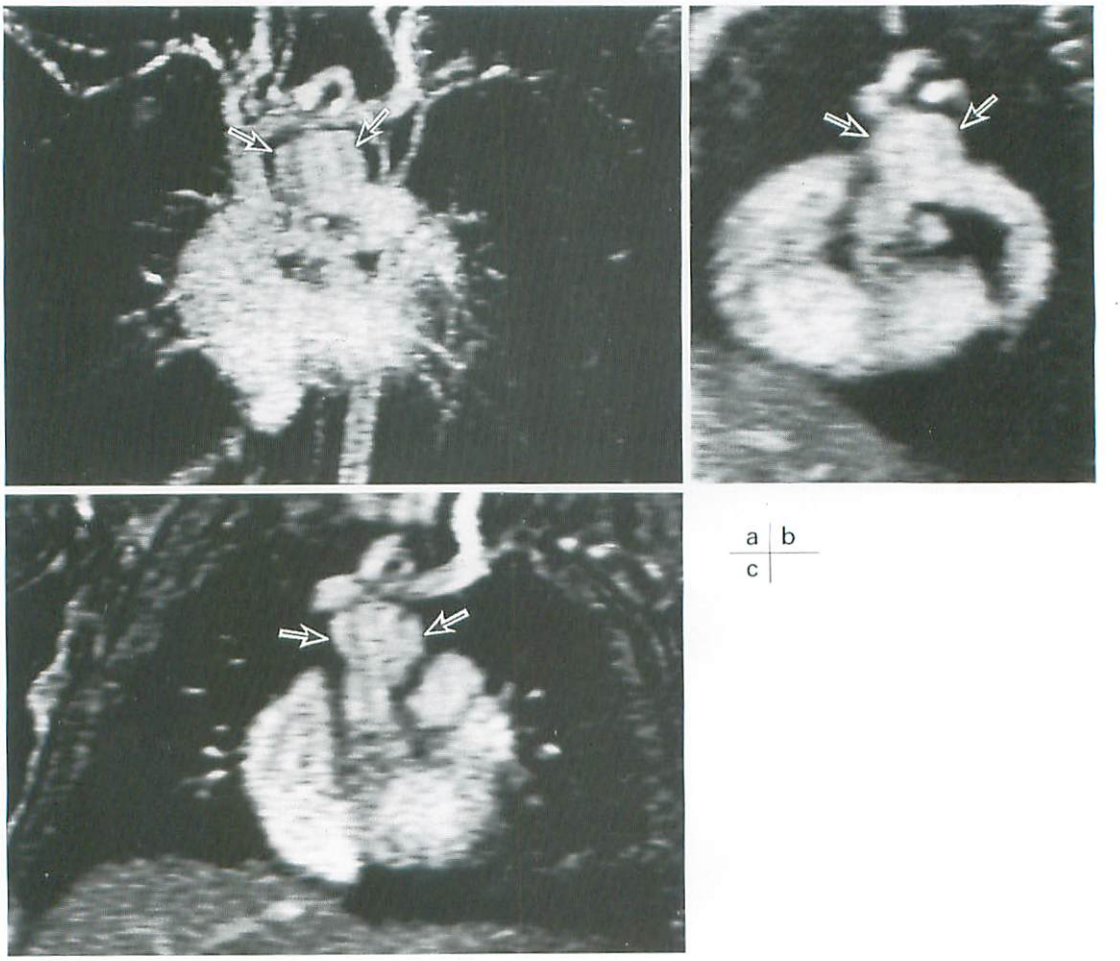

Fig.3 A one-month-old female infant with aortic arch aneurysm (MR No.9).
(a) 3D-enhanced MRA, postsubtraction MIP image (left anterior view), obtained with 2.5mm slice thickness, 28 slice locations, 512×128 matrix size, and two acquisition times, under breathing. An aneurysm (arrows) protruding upward from aortic arch is demonstrated. (b),(c) MPR images reconstructed from non-subtraction image show internal structure of the aneurysm with no effect of turbulent flow(arrows).

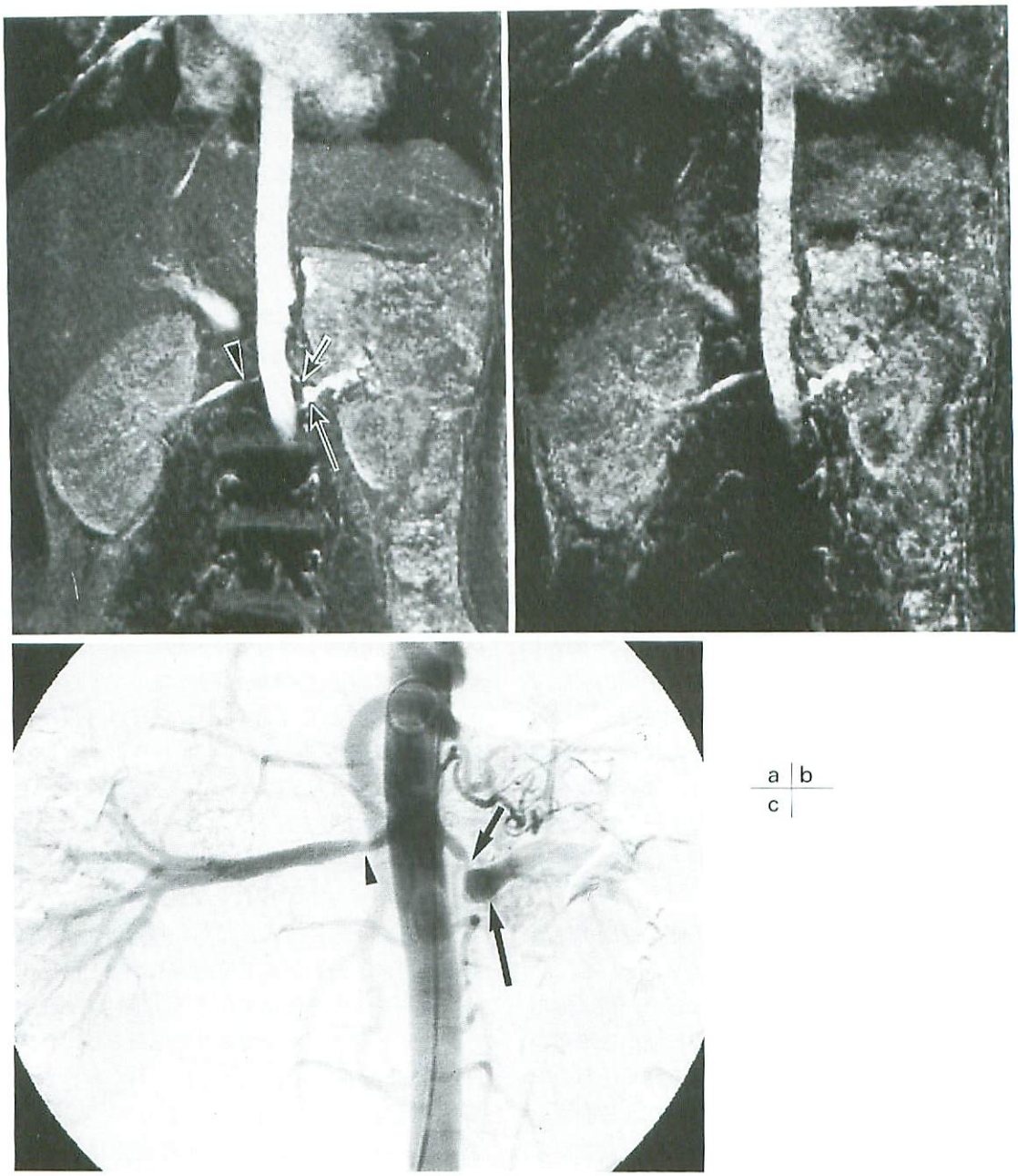

Fig.4 A 14-year-old girl with bilateral renal arterial stenosis (MR No.10).
(a) 3D-enhanced MRA, presubtraction MIP image (anteroposterior view), obtained with 4mm slice thickness, 12 slice locations, 256×256 matrix size, and one acquisition time, under 34seconds breath hold. Proximal stenosis (short arrow) and poststenotic dilatation (long arrow) of the left renal artery are suspected, and proximal stenosis (arrowhead) of the right renal artery is also suspected. (b) 3D-enhanced MRA, postsubtraction MIP image (anteroposterior view). As the result of subtraction the image quality deteriorated. (c) Conventional angiography shows clearly both proximal stenosis (short arrow) and peripheral aneurysmal change (long arrow) of the left renal artery. Proximal mild stenosis of the right renal artery (arrowhead) is also revealed. Fibromuscular dysplasia is suspected on angiography.

を考慮せず任意の撮像断面の選択が可能であることも大きな利点であると思われる．今回の結果は臨床的にほぼ満足のいくものであり，本法のこれらの利点が小児例においてもあてはまるためであると考えられた．

今回，撮像中の呼吸停止を行った例と行わなかった例があった．その理由は，年長児では呼吸停止可能であるが幼少児では不可能であり，呼吸停止可能であっても撮像時間が短く部位によっては十分な空間分解能が得られないと考えたためである．MR №10（Fig. 4）では呼吸停止下に良好なMRAが得られたが，MR №4（Fig. 1a）では胸腔全体をスクリーニングする必要があり同じ呼吸停止下の検査でも実行スライス厚が厚くなり十分な空間分解能が得られていない．しかし，MR №5（Fig. 1b，c）では安静呼吸下に非常に良好なMRAが得られており，静かな呼吸の可能な者ではあえて呼吸停止させなくとも比較的末梢まで血管が描出可能であると思われた．呼吸停止の有無は画一的には決められず，呼吸停止しなくとも比較的太い血管では実行スライス枚数と厚さ，加算回数を適切に選択することで良好な画像を得ることが可能であり，検査目的部位と患児の状態により決定すればよいと考えている．

血管造影では異常血管が選択的に描出可能であるのに対して，3D造影MRAでは，心，肺動静脈，上下大静脈，腎静脈などが一緒に描出されてしまい異常血管の選択的な描出は不可能である．しかし，3次元画像であるため任意の方向からの観察が可能で，心の背側にある血管の評価も比較的容易であるだけでなく，血管系の全体像の把握にはむしろMRAが適していると思われた．また，MRAではMPRによって周囲血管の重なりを避け，かつ血管内腔の観察も可能となり血管造影とは異なった評価ができる．Princeは3D造影MRAにおいては大動脈瘤内の乱流や遅い血流は，本法による血流信号が流入効果ではなく造影効果に依存しているために問題とならなかったと述べている[1]が，我々の例（MR №9，Fig. 3）においても動脈瘤内は他の血管と同様な信号強度で描出されMPRで内部の評価が容易であった．MRAは血管造影ほど明瞭な血管描出はできないが血管内腔の観察が可能であり，臨床的に有用な情報を得ることのできる方法であると考えられた．

造影前後のサブトラクションについては，多くの例でサブトラクション後の方が良好なMIP像となったが，その原因は，胸腹腔内脂肪組織，消化管内容物および胸壁や腹壁などが示す高信号や，前後あるいは左右の折り返しアーチファクトがサブトラクションされたためである．胸部大動脈の3D造影MRAにおいては，血流速度が早いため血液スピンのdephaseを少なくする目的でTEを最短にするのが妥当であるとされているが[5]，上下腹部は，胸部と異なり脂肪織量が多く，血管内腔と腹腔内脂肪とのコントラストを大きくするためにTEをopposed phaseとするのが一般的である[1,2]．しかし我々の施設では成人例においてTEをopposed phaseとせず最短として安静呼吸下に3D造影MRAを施行し，サブトラクションにより良好なMRAが得られている．小児例においても同様にサブトラクションを用いればTEを最短として血液スピンのdephaseを抑制しながらコントラストの優れたMRAを得ることができると考えている．ただし，呼吸停止下の撮像の場合は，造影前後で位置ずれが生じサブトラクション後の画像が劣化する可能性があるため，サブトラクションできなかったときのために，TEはopposed phaseとしておくべきであると考えている．MR №10（Fig. 4）ではTEをopposed phaseにして呼吸停止下に撮像したが，やはり撮像前後の位置ずれによりサブトラクション後の画像の劣化が生じた（Fig.4b）．しかしサブトラクションを行わなくともTEがopposed phaseであるために血管とバックグラウンドとのコントラストは良好である（Fig.4a）．この他，安静呼吸下で撮像した例（MR №8）で，サブトラクション後に肺血管の辺縁がやや不明瞭となったが，安静呼吸下でも造影前後で呼吸の深さが異なるなど僅か

な位置ずれが生じたためと推察された．安静呼吸下撮像例ではサブトラクションによってより良好な画像となるものが多いが劣化するものもあり，画像評価はサブトラクション前後両者によって行う必要があると考えられた．

Gd-DTPAの投与量については，30㎖／adult body[3]，0.2mmol／kg[1]とする報告がある．しかし我々の検討では，MR №6,7,8で0.2mmol／kgを投与したが0.1mmol／kg投与例と比較して血管とバックグラウンドとのコントラストが視覚的に優れているとは思われなかったことと，サブトラクション可能な場合は造影前後でサブトラクションすることでバックグラウンドの多くが消去され良好なコントラストが得られたことから，Gd-DTPAの投与量は0.1mmol／kg(50kgの人で10㎖)で十分であると考えられた．MR №12でMRA像が不良となったのは，20×15㎝という小さなFOVと512という大きなマトリクスサイズ，1㎜という薄い実行スライス厚を選択したことによるS／Nの低下が原因であり，0.1mmol／kgというGd-DTPA量は適当であったと考えている．Gd-DTPAの安全性については，乳児，幼児，小児に対する毒性は成人とほぼ同じで[5]，我々の14検査においても副作用を認めず安全であると言える．しかし新生児においては造影剤の排泄遅延が認められ[6]投与は慎重にすべきである．

以上をまとめると，3D造影MRAは小児体幹部領域において有用であり，その臨床的利点として以下があげられる．1）血管造影に比し画質は劣るが非侵襲的で，X線被曝がなく繰返し検査ができる，2）造影剤を使用するが安全性が高い，3）撮像方向が3軸方向で可能で，3次元画像であるため回転画像やMPR像が得られ内腔を含めた血管の観察が容易である，4）撮像時間は，造影前の撮像を入れても54秒から3分55秒であり非常に短時間で検査を終了することができる．これらのことから，小児において動脈性血管異常が疑われた場合は血管造影に先だってまず行う価値のある検査であり，経過観察にも有用であると考えられる．ただし欠点として，1）体幹部の検査である以上は呼吸停止下に撮像することが望まれるが乳幼児では呼吸停止できないし可能であっても若干空間分解能が伴わないことがある，2）心電同期や呼吸同期を併用した撮像が理想的であるが現在のところ多くの機種で不可能である，などがあげられる．しかし，echo planar imaging等の超高速撮像法が臨床に取り入れられはじめているなど近年のMRの進歩はめざましいものがあり，近い将来これらの欠点が解消されることは間違いないであろう．

●文献

1）Prince MR：Gadolinium-enhanced MR aortography. Radiology 1994；191：155-164.

2）天沼　誠，田村綾子，渡部恒也，他：Gd-DTPA持続静注を用いた骨盤，下肢動脈の3次元MR angiography．日磁医誌 1996；16,1：13-21.

3）Snidow JJ, Johnson MS, Harris VJ, et al：Three-dimensional gadolinium-enhanced MR angiography for aortoiliac inflow assessment plus renal artery screening in a single breath hold. Radiology 1996；198：725-732.

4）Lewin JS, Laub G, Hausmann R：Three-dimensional time-of-flight MR angiography:applications in the abdomen and thorax. Radiology 1991；179：261-264.

5）Prince MR, Narasimham DL, Jacoby WT, et al：Three-dimensional gadolinium-enhanced MR angiography of the thoracic aorta. AJR 1996；166：1387-1397.

6）桑鶴良平，片山　仁：MR造影剤の安全性．日独医報 1994；39,2：194-214.